



# INFORME DE AUTOPSIA

**Nombre:** Jerome Miller

**Autopsia NO:** 00056/1

**Fecha de Nacimiento:** 13/08/1918.

**Fecha del Fallecimiento:** 15/01/1924.

**Edad:** 5 años y 6 meses.

**Fecha de la Autopsia:** 16/01/1924.

**Sexo:** Varón.

**Lugar de aparición del cadaver:** Parque Westwood.

## Descripción Física:

**Altura:** 102 cm.    **Color de Pelo:** Castaño oscuro.    **Color de Piel:** Blanca.

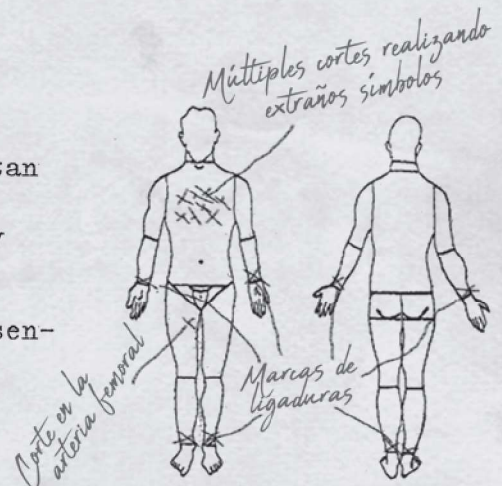
**Peso:** 16,8 Kg.    **Color de Ojos:** Marrones.    **Marcas Específicas:** Lunar en mejilla izquierda.

## Examen Externo:

- El examen del torso refiere la existencia de multitud de cortes superficiales, que representan una serie de extraños símbolos.

- Tanto en las muñecas como en los tobillos hay una serie de abrasiones causadas posiblemente por algún tipo de ligadura.

- La parte alta interior del muslo derecho presenta un profundo corte que ha llegado a seccionar la arteria femoral.



## Examen Interno:

- El examen de los pulmones revela una cierta inflamación de los bronquios por lo que el sujeto podía presentar ataques de asma ocasionalmente. El cuerpo no contiene una cantidad reseñable de sangre en el sistema circulatorio.

## Correlación Clínico-Patológica:

- Debido al caracter superficial de las heridas del torso, se establece la causa de la muerte por exanguinación causada por el corte de la arteria femoral.

Dr. Thomas Weird